

## CORREÇÃO CIRÚRGICA DO DESLOCAMENTO DE ABOMASO À DIREITA SEM PEXIA: RELATO DE CASO

FILLIPI AUGUSTO OLIVEIRA GONÇALVES <sup>1</sup>

OTÁVIO MARINS DA COSTA <sup>2</sup>

GUSTAVO LIMA RIBEIRO <sup>3</sup>

FRANCIELLE APARECIDA DE SOUSA <sup>4</sup>

### RESUMO

Os deslocamentos de abomaso, sejam para direita ou para esquerda, representam consideráveis perdas econômicas na bovinocultura de leite, sendo observado o aumento gradativo deste distúrbio nos rebanhos leiteiros de alta produtividade. Ele ocorre, dentre outros fatores, devido à alta ingestão de concentrado e diminuição da ingestão de fibra bruta, o que causa um aumento na produção de gases, levando a uma distensão e ao deslocamento, além do parto distócico, parição gemelar, retenção de placenta, metrite, hipocalcemia, fígado gorduroso e cetose. Os sinais clínicos são variáveis e o tratamento cirúrgico é o mais recomendado. O presente trabalho teve como objetivo apresentar uma variação da técnica de deslocamento de abomaso relatada pelo médico veterinário Raphael Henrique Walter, em Patrocínio – MG, no ano de 2021. Trata-se de um relato de caso de uma vaca de aproximadamente 05 anos, que foi atendida com suspeita de deslocamento de abomaso, sendo submetida a procedimento cirúrgico sete dias após parto sem complicações. Por se tratar de uma doença decorrente de fatores múltiplos, a prevenção deve partir da identificação das possíveis causas predisponentes. O fator mais importante é o manejo nutricional do rebanho, em especial durante a gestação, com oferta de fontes de fibras efetivas para o rúmen, que deve estar sempre repleto. Alternativas existentes de técnicas diferentes para correção de deslocamento de abomaso existem e são eficientes. Além de considerar que o manejo realizado no pré e pós-parto deve ser feito de maneira precisa e com cautela em relação à parte nutricional, diminuindo as chances de deslocamento de abomaso do lado direito e do lado esquerdo. No caso relatado, sinais clínicos apresentados pelo animal permitiram a confirmação do diagnóstico; houve deslocamento de abomaso à direita em vaca leiteira considerada de alta produção e de grande porte, sendo corrigida com técnica cirúrgica.

**Palavras-chave:** Abomaso. Cirurgia. Ruminantes.

### ABSTRACT

The displacements of the abomasum, either to the right or to the left, represent considerable economic losses in dairy cattle, with a gradual increase in this disorder in high- yielding dairy herds. It occurs, among other factors, due to the high intake of concentrate and decreased intake of crude fiber, , which causes an increase in gas production, leading to distension and

---

1- Graduado em Medicina Veterinária. UNICERP. Patrocínio, Minas Gerais, Brasil.

2- Médico Veterinário. Especialista. Docente do Curso de Medicina Veterinária, UNICERP Patrocínio, MG, Brasil.

3- Médico Veterinário. Doutor em Ciências. Docente do Curso de Medicina, UNICERP Patrocínio, MG, Brasil.

4- Médica Veterinária. Doutora em Ciências, Docente e Coordenadora do Curso de Medicina Veterinária, UNICERP Patrocínio, MG, Brasil.

displacement, in addition to dystocic birth, twin birth, retained placenta, metritis, hypocalcemia, fatty liver and ketosis. Clinical signs are variable and surgical treatment is the most recommended. This study aimed to present a variation of the abomasal displacement technique reported by the veterinarian Raphael Henrique Walter, in Patrocínio - MG, in the year 2021. This is a case report of a cow, approximately 05 years old, who was treated with suspicion of abomasal displacement, undergoing a surgical procedure seven days after delivery without complications. As this is a disease resulting from multiple factors, prevention must start with the identification of possible predisposing causes. The most important factor is the nutritional management of the herd, especially during pregnancy, with an offer of effective fiber sources for the rumen, which must always be full. That existing alternatives of different techniques for abomasal displacement correction exist and are efficient. In addition to considering that the management carried out in the pre- and post-partum period must be done precisely and with caution in relation to the nutritional aspect, reducing the chances of displacement of the abomasum on the right and left sides. In the case reported, clinical signs presented by the animal allowed confirmation of the diagnosis; there was a displacement of the abomasum to the right in a dairy cow considered to be of high production and large size, which was corrected with a surgical technique.

**Keywords:** Abomasus.Surgery. Ruminants.

## INTRODUÇÃO

Os deslocamentos de abomaso, sejam para direita ou para esquerda, representam consideráveis perdas econômicas na bovinocultura de leite, sendo possível observar, ao longo dos anos, o aumento da incidência deste distúrbio nos rebanhos leiteiros de alta produtividade. Isso se deve ao fato do incremento genético desses animais, sendo comprovado que a maior profundidade corporal selecionada em vacas desta classe permite maior espaço intracavitário, sendo este um fator predisponente para o deslocamento abomaso (HASSE,2017). Pode, também, ocorrer devido à alta ingestão de concentrado e diminuição da ingestão de fibra bruta, causando assim um aumento na produção de gases e levando a uma distensão e ao deslocamento. Entre outros fatores que podem predispor o deslocamento abomaso destacam-se o parto distócito, parição gemelar, retenção de placenta, metrite, hipocalcemia, fígado gorduroso e cetose (ROHRBACH,1999).

Em casos onde há o deslocamento de abomaso para a esquerda, o órgão migra de sua posição anatômica original, no assoalho do abdome, para uma posição entre o rúmen e a parede abdominal esquerda (DAE). Já no deslocamento de abomaso à direita, a víscera pode se deslocar totalmente para o lado direito da cavidade abdominal próximo da 12<sup>o</sup> costela sobrepondo o omaso e na alça intestinal (DAD), podendo evoluir, em situações de maior risco, para o vólculo abomaso (VA) (BARROS FILHO e BORGES, 2007).

Os sinais clínicos são variáveis e geralmente os animais acometidos manifestam anorexia total ou moderada e, conseqüentemente, redução gradativa da produção de leite, diminuição da taxa de ruminção e do consumo de concentrado, preservando o interesse pela forragem (DIVERS AND PEEK, 2007, RADOSTITS, 2010, PANELLI, 2014) e fezes escassas podendo ser diarreicas. Ainda apresentam enoftalmia, refletindo certo estado de desidratação, cetose em graus variáveis, cifose evidenciando sinais de dor e depressão (RADOSTITS, 2010, GORDO, 2009, PANELLI, 2014).

O diagnóstico se dá pela ausculta e percussão do som timpânico (“ping metálico”) na região entre o 10º e 12º espaço intercostal direito ou esquerdo. O tratamento cirúrgico é o mais recomendado, tanto pela técnica de Abomasopexia Paramediana Ventral ou Abomasopexia pelo Flanco Direito (PATELLI, 2014; SANTAROSA, 2010). Deve-se proceder a correção hidroeletrólítica do animal e tratar as doenças concomitantes.

Os recursos terapêuticos possíveis nesse caso podem ser clínicos ou cirúrgicos. O tratamento clínico basicamente tem a função de restabelecer as funções fisiológicas e anatômicas do órgão. Assim dessa forma, com uso de fármacos e possível restabelecer a motilidade e fazer com o acúmulo de gás no abomaso seja reduzido. Já a terapia mais intensiva, que se diz respeito a técnica cirúrgica, almeja reposicionar o órgão na sua posição anatômica original, fazendo com técnicas cirúrgicas e garantido que ele não saia novamente dessa acomodação anterior ao acúmulo de gases (NIEHAUS, 2008). Ainda como afirma NIEHAUS, as principais técnicas cirúrgicas utilizadas são omentopexia e omento-abomasopexia, todas feitas através da fossa paralombar direita, e a abomasopexia pelo flanco esquerdo.

O presente trabalho teve como objetivo descrever uma variação onde não se faz a pexia do médico veterinário Raphael Henrique Walter que consiste em fazer a punção do conteúdo abomasal seja ele líquido ou gasoso e retornar ao órgão para o seu local anatômico.

## **MATERIAL E MÉTODOS**

Foi realizado um atendimento veterinário emergencial pelo médico veterinário Raphael Henrique Walter em uma vaca da raça holandesa, grau de sangue 15/16, segunda cria, animal de grande porte, pesando cerca de 480 kg, com último parto ocorrido a 07 (sete) dias, tendo um parto sem complicações.

A ocorrência se dava devido ao deslocamento de abomaso ao lado direito (DAD) em uma vaca multípara de aproximadamente 05 anos. O acompanhamento do caso clínico teve início no dia 11 abril do ano de 2021 e baseou-se na avaliação da queixa do proprietário do animal. O veterinário fez a anamnese, avaliando os parâmetros físicos que incluem auscultação cardíaca e de motilidade abomasal, avaliação da frequência respiratória, da temperatura, do nível de desidratação e avaliação ruminal.

Era fornecido ao animal cerca de 35 kg de silagem de milho, 8Kg de concentrado à base de milho (58%), soja (35%), ureia (1%) e mistura mineral (120 gramas).

Na avaliação do exame clínico foi definido como tratamento à cirurgia sendo considerado a melhor opção em casos de deslocamento de abomaso. O procedimento cirúrgico foi realizado no mesmo dia que obteve o diagnóstico. Consequentemente foi preparado para a mesma os materiais que incluem bisturi, pinça hemostática, afastador Farabeuf, pinça dente de rato, tesoura ponta romba, agulha de sutura em “S”, fios de sutura, lâmina de bisturi, agulhas, seringas e medicamentos veterinários.

O atendimento foi realizado na fazenda Cava de propriedade de Emerson Cardoso Lourenço, localizada na região de Serra do Salitre/MG. Uma propriedade tecnificada que aloja 80 cabeças de gado leiteiro, sendo o proprietário considerado médio produtor.

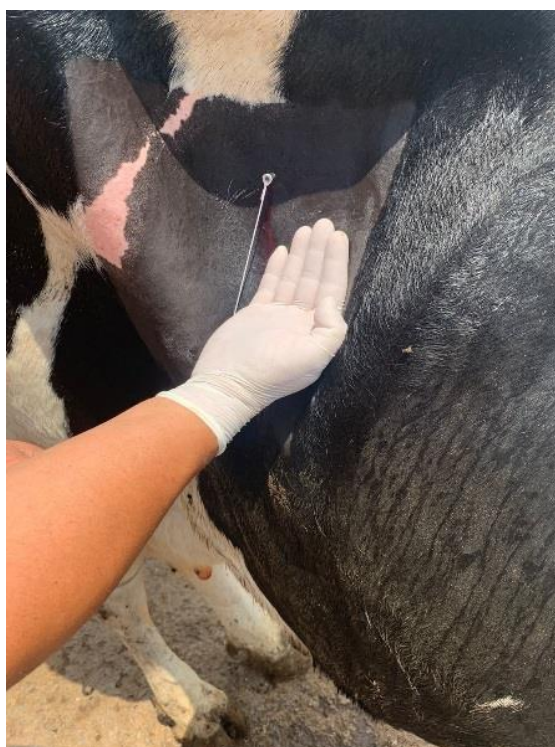Na anamnese, o produtor relatou que o animal havia reduzido o consumo de concentrado e volumoso, apresentava apatia com anorexia, diarreia escura (“coloração borra de café”), havia diminuído a produção de leite e a vaca não estava ruminando. E também, foi avaliado os parâmetros físicos que incluem auscultação dos batimentos cardíacos e abomaso, avaliação da frequência respiratória, da temperatura, do nível de desidratação e avaliação ruminal.

Em relação à administração de medicamentos, o proprietário relatou ter administrado 01 litro de soro glicosado com protetor hepático, via endovenosa, além de probiótico por via oral durante um período de 03 dias antecedentes à visita do médico veterinário, não apresentando nenhuma melhora clínica.

No decorrer da pesquisa, buscou auxílio com o médico veterinário Raphael Henrique Walter onde descreveu a técnica do procedimento cirúrgico de deslocamento de abomaso que não há fixação do órgão, onde acompanhou todo o processo do trabalho no intuito de trocar experiências para um maior aprendizado. O produtor rural forneceu as informações necessárias do caso clínico da vaca e autorizou fotografar algumas fotos para melhor ilustrar o procedimento técnico e explicar sobre cada fase do procedimento.

Por meio do exame físico, observou-se que o animal estava apático, com condição corpórea (ECC) 2,5/5. Identificou-se moderada enoftalmia, exsicose grau 2/3 avaliada através do teste de persistência de prega cutânea na tabua do pescoço, indicando sinais de desidratação grau de 6%, nível de temperatura de 39°C, pelo ericado, sem brilho, mucosas normocorada, linfonodos sem alteração, orelhas e anexos não possuíam alteração e também sem alterações cardíacas e pulmonares. Na ausculta da região intercostal direita entre a 10<sup>o</sup> e 12<sup>o</sup> costela, identificou-se o som de “ping metálico”, característico do deslocamento de abomaso.

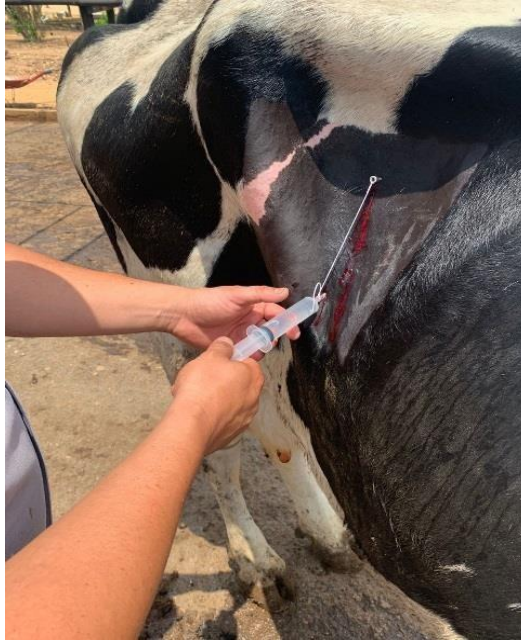Como forma de intervenção foi indicada a cirurgia de punção do abomaso pelo flanco direito. O procedimento teve início com uma antisepsia com iodo povidona 10%, diluído em água e, após esse processo, foi realizado a tricotomia, que é a retirada dos pelos evitando contaminação. Para fazer o bloqueio local, foram utilizados 3 (três) frascos de 50 ml de lidocaína 2% associado com epinefrina (vasoconstritor) e aplicado 150 (cento e cinquenta) ml (mililitros) em padrão L invertido no flanco direito (Figura 1 e 2).



**Figura 1:** Apresentação da distância da incisão com a última costela.

**Fonte:** Acervo pessoal (2021).

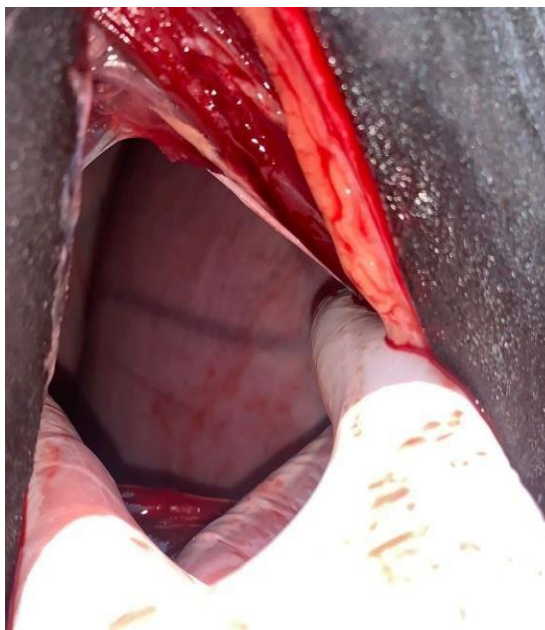




**Figura 2:** Bloqueio anestésico.

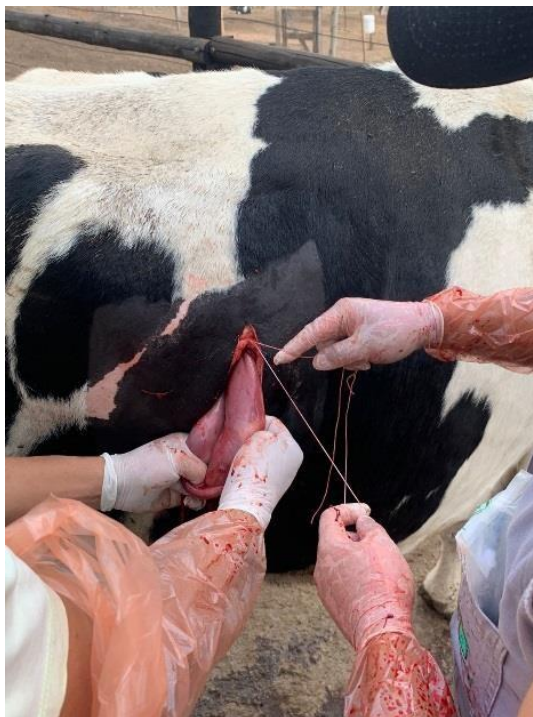**Fonte:** Acervo pessoal (2021).

Após essas etapas foi realizada uma incisão de aproximadamente 15 cm na derme pelo flanco direito, a cerca de 8 (oito) centímetros da última costela, seguida pela incisão dos músculos: transverso do abdômen, oblíquo externo e oblíquo interno, além do peritônio. Após o acesso à cavidade abdominal já se observou entre a costela, a sobreposição do abomaso sobre a alça intestinal e omaso (Figura 3). Para melhor realização do procedimento o órgão foi exposto, realizando a sutura e subsequente o retorno da sua posição anatômica original demonstra-se na Figura 4.



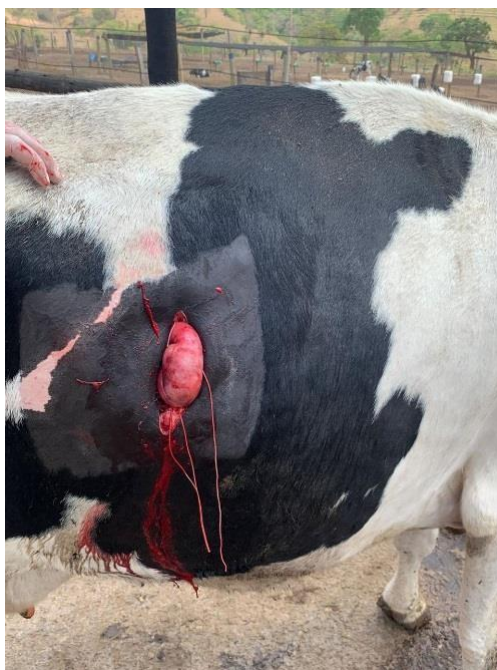**Figura 3:** Abertura da cavidade e identificação do abomaso deslocado à direita.

**Fonte:** Acervo pessoal (2021).



**Figura 4:** Exposição e sutura para regressão do abomaso.  
**Fonte:** Acervo pessoal (2021).

Na sequência foram retirados os pontos de apoio que estavam fixando o abomaso a musculatura para auxiliar o procedimento e impulsionou-se o abomaso ventralmente fazendo com que retornasse ao lado direito da cavidade, em sua posição normoanatômica, sem utilizar qualquer procedimento de pexia relatada na Figura 5.



**Figura 5:** Abomaso exposto fixado à musculatura para auxiliar na punção.  
**Fonte:** Acervo pessoal (2021).

## Correção cirúrgica do deslocamento de abomaso

Logo após a exposição do abomaso, foi introduzida uma sonda para a retirada de líquido e gases, com auxílio do cateter nº14, conforme demonstra as Figuras 6 e 7.



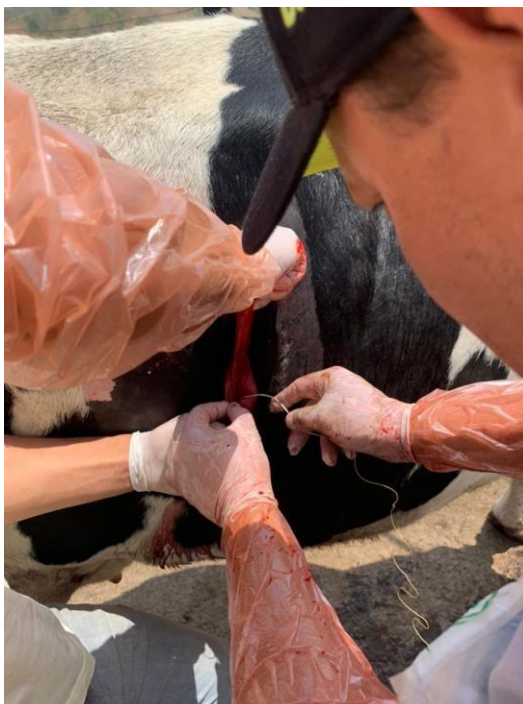**Figura 6:** Passagem de sonda.  
**Fonte:** Acervo pessoal (2021).



**Figura 7:** Líquido retirado do abomaso.  
**Fonte:** Acervo pessoal (2021).



A Figura 8, que finaliza o procedimento, mostra o fechamento do acesso com duas camadas de sutura, sendo a primeira com simples contínuo (coaptante) e a segunda camada com a sutura de lembert contínua (invaginante).



**Figura 8:** Sutura da parede do abomaso.  
**Fonte:** Acervo pessoal (2021).

Além disso, foi realizada uma sutura contínua com ponto festonado do peritônio e o músculo transverso do abdômen em um único plano com fio catégute simples nº 2. No segundo plano, os músculos oblíquos interno e externo foram suturados separadamente unindo-se a camada anterior com mesmo padrão de sutura. E também, seguiu-se com a redução do espaço morto com a aproximação do tecido subcutâneo por meio da sutura de *Cushing*. Finalizou-se com o fechamento da pele em pontos padrão Wolf com fio de nylon.

Após o procedimento cirúrgico o animal passou por avaliações, onde foi realizada administração de probiótico e soluções eletrolíticas, para promover a motilidade ruminal e hidratação, recomendou administração de antibiótico, anti-inflamatório, além do fornecimento de alimentos volumosos, evitando ofertar concentrados para um melhor resultado do prognóstico do animal.

Como tratamento pós-cirúrgico, o médico veterinário Raphael Henrique Walter prescreveu a aplicação diária de penicilina na dosagem de 24.000 U. I/kg, via intramuscular por um período de 04 (quatro) dias consecutivos a cada 24 horas. Além da antibioticoterapia administrou-se por via oral 34 (trinta e quatro) gramas de probiótico durante 05 (cinco) dias, uma vez ao dia, mais um anti-inflamatório flunixin meglumine na dosagem de 1,1 mg/ kg, via intramuscular a cada 24 horas, durante 05 dias, e o sorbitol 200 ml uma vez ao dia durante 02 dias. Recomendou-se também, após a cirurgia, 20 litros de *drench*. Este possui propilenoglicol, propionato de cálcio ou de sódio e glicerol diluído em 30 a 40 litros de água morna (KASS et al., 2013). É fornecido ao animal através de uma sonda esofágica e tem como finalidade evitar cetose, hipocalcemia e deslocamento de abomaso, além de hidratar o animal.

Imediatamente após a cirurgia o animal foi liberado a se alimentar apenas de fibra, incluindo feno e pastagem. Decorridos 05 dias da cirurgia, o proprietário entrou em contato relatando que o animal voltou a ruminar e a se alimentar normalmente, ficando mais disposta e ativa. Assim, o animal foi avaliado 15 dias após a cirurgia pelo médico veterinário, sendo retirados os pontos externos de sutura, feita nova auscultação para avaliar motilidade de rumem e alças intestinais e, ao constatar tudo dentro dos parâmetros normais o animal foi liberado para uma dieta com mais concentrado.

## RESULTADOS E DISCUSSÃO

O trabalho relatado é de extrema importância pois a doença que é referida é responsável por gerar perdas econômicas nos rebanhos leiteiros devido aos custos com tratamentos, diminuição da produção, leite descartado, aumento do intervalo entre partos, perda de peso corporal, descarte de animais e morte (PATELLI, 2014; SANTAROSA, 2010; FUELBER, 2020). As práticas de manejo empregadas em cada sistema de criação (intensivo, semiintensivo e extensivo) apresentam influência sobre o tipo de alimentação, o espaço para locomoção e exercício dos animais (RADOSTITS, 2007).

Segundo Dognani (2020) à predileção para o deslocamento de abomaso são acometidos, na maioria das vezes por vacas adultas de grande porte e que possuem alta produção de leite, imediatamente após o parto. A incidência da doença é maior durante a estação inverno. Os autores questionam se isso ocorre devido haver maior concentração de partos ou pela relativa inatividade dos animais. Corroborando para essa afirmação no relato em questão, tratava-se de uma fêmea da raça holandesa, que naturalmente são animais de grande porte e despendem uma alta produção, além de ser um animal recém-parido e de meia idade.

A vaca deste relato apresentou o problema sete dias após parição, desta forma relaciona-se com o relato de CÂMARA FUELBER (2011); GORDO (2009); HENDRICKSON (2010) e SANTOS (2009), citados por FUELBER (2020) corroboram com este fato quando onde a maior frequência dos casos de DAD ocorre no pós-parto, com 50-70% dos casos durante o primeiro mês, enquanto aproximadamente 20% das vacas não possuem correlação com o puerpério ou altas produções leiteiras. PEEK E DIVERS (2018), citados por SANGALETTI (2019), complementam com a citação de que o DA ocorre mais comumente em vacas pluríparas.

A etiologia do deslocamento de abomaso é complexa e multifatorial. A possível relação do período puerperal com o deslocamento de abomaso reside no fato de que, nesta fase, há uma brusca diminuição da pressão exercida pelo útero gravídico sobre o rúmen e cavidade abdominal, havendo maior chance de migração do abomaso. Pode ser um dos fatores do desencadeamento do deslocamento de abomaso do trabalho (RIET-CORREA, 2007).

Os principais sintomas visíveis a olho nu da DAD são a diminuição da produção de leite, perda de peso brusca e rápida do animal, defecação diminuída e com fezes de cor escura e cheiro desagradável, ausência de ruminação em casos mais graves e abdômen afundado na região da fossa paralombar (CÂMARA, 2011; GORDO, 2009; SANTOS, 2009).

Segundo Santarosa (2010), bovinos que apresentam DA sem complicações tem um histórico de hiporexia ou anorexia, redução na produção fecal, redução na frequência e intensidade das contrações ruminais além de queda significativa na produção e perda de peso. A temperatura, frequência cardíaca e respiratória permanecem dentro dos padrões fisiológicos, exceto quando a uma compressão diafragmática, em casos de timpanismo crônico, semelhante às manifestações clínicas pela vaca do estudo.

O principal achado no exame clínico para confirmação do diagnóstico foi à associação entre a presença de som de líquido no balotamento do flanco direito; constatação de estrutura similar a uma víscera distendida com formato de meia lua e área com som de chapinhar metálico no antímero correspondente ao lado do deslocamento correspondente com o trabalho.

O animal acometido nesse caso tinha uma alimentação baseada em silagem de milho no pré-parto. O balanço energético negativo pré-parto, reflete no aumento na concentração dos ácidos graxos não esterificados predispondo a ocorrência de DAD (RADOSTITS, 2014). Vacas com excelente condição corpórea, alto mérito genético, também são fatores de riscos significativos. Não se avaliou o consumo de fibra bruta na alimentação, mas é certo que o consumo menor do que 16-17% é considerado um fator de grande potencial para a ocorrência de DA outro fator é sobre a ração peletizada, pode ser outro contribuinte para a doença (RADOSTITS, 2014).

O procedimento cirúrgico é o mais indicado (FUELBER, 2020). No tocante ao tratamento cirúrgico, a piloromentopexia pelo flanco direito (POFD) assim como outras pela mesma posição anatômica, sendo a principal técnica mais utilizada para a recolocação e assentamento da maioria dos deslocamentos de abomasos. Essa técnica possibilita também o melhor acesso as outras estruturas e órgãos do animal (TRENT, 2004; DIRKSEN, 2005, NIEHAUS, 2008 *apud* CÂMARA, 2009). Além disso, quando comparada com as demais técnicas cirúrgicas, a PFOD mostrou maior viabilidade econômica, levando em consideração o material de sutura (fio de algodão “000” e Categute cromado nº1) e ausência de complicações pós-cirúrgicas (deiscência, infecções incisionais ou recidivas). O exame clínico bem executado, associado à realização de testes simples, como a auscultação/percussão e o exame de palpação retal, são consideradas ferramentas confiáveis para o diagnóstico do DA (SMITH *et al.*, 1982).

A correção do déficit hídrico do animal, permitiu a eficácia do uso de estimulantes de motilidade gastrointestinal. Como orientação técnica foi sugerido a proprietário que fizesse usualmente o fornecimento de água com *drench* após o parto dos animais pelo fato de repor os eletrólitos perdidos e principalmente auxílio no posicionamento adequado do rúmen, no fundo da cavidade abdominal de modo a prevenir o deslocamento de abomaso (GUAGNINI, 2014).

O uso de 20 litros de *drench* no pós-cirúrgico, apresentado neste relato, também foi encontrado na literatura, em COLTURATO *et al.* (2021), que aponta o uso o *drench* no pós-parto como fator positivo, uma vez que ele pode reduzir a ocorrência de anormalidades em vacas leiteiras, aumentando as concentrações de cálcio, diminuindo as deficiências energéticas e promovendo a reidratação do animal.

O fator mais importante, de acordo com SANGALETTI (2019) e FUELBER (2020) é o manejo nutricional do rebanho, garantindo um manejo efetivo durante a gestação, com oferta de fontes de fibras efetivas para o rúmen, que deve estar sempre repleto. Além disso, por se tratar de uma doença decorrente de fatores múltiplos, a prevenção deve partir da identificação das possíveis causas predisponentes.

No final da gestação a dieta deve conter no mínimo 17% de fibra bruta, evitando a ocorrência de uma acidose ruminal pelo incremento de grãos neste período. As doenças que ocorrem após o parto precisam ser solucionadas (CÂMARA *et al.*, 2011; GORDO, 2009; HENDRICKSON, 2010; SANTOS *et al.*, 2009 *apud* FUELBER *et al.*, 2020).

Ainda como medidas profiláticas ao DAD, poderia ser orientado a realização de um bom manejo e nutrição no período seco que são fatores cruciais para a redução da ocorrência de DAE, destaca-se alguns pontos como: evitar que as vacas criem obesas, assegurar a ingestão de matéria seca (MS) fornecendo alimentos frescos, oferecer uma dieta com densidade energética baixa. As alterações de dietas nesse momento devem ser limitadas ao

máximo e o uso de silagem de milho e grãos se utilizados devem ser o mínimo possível (RADOSTITS, 2014).

Nos casos de vacas diagnosticadas com DAD, a intervenção deve ser iniciada o mais rápido possível, pelo fato de ocorrência de volvo abomasal secundária, o que é considerado grave, podendo levar o animal a óbito em poucas horas (CÂMARA *et al.*, 2011; MARQUES *et al.*, 2016; SANTOS *et al.*, 2009).

## CONCLUSÃO

Alternativas existentes de técnicas diferentes para correção de deslocamento de abomaso existem e são eficientes. Além de considerar que o manejo realizado no pré e pós-parto deve ser feito de maneira precisa e com cautela em relação à parte nutricional, diminuindo as chances de deslocamento de abomaso do lado direito e do lado esquerdo.

No caso relatado, sinais clínicos apresentados pelo animal permitiram a confirmação do diagnóstico; houve deslocamento de abomaso à direita em vaca leiteira considerada de alta produção e de grande porte, sendo corrigida com técnica cirúrgica. O DAD é uma enfermidade com caráter econômico importante para a produção leiteira, sendo fundamental a introdução de manejos de adaptação do animal e também de fatores preventivos.

## REFERÊNCIAS

BARROS FILHO, I. R., BORGES, J. R. J. **Deslocamento do abomaso**. In: RIET-CORREA, F., SCHILD, A.L., LEMOS, R.A.A., BORGES, J.R.J. (Eds.). Doenças de ruminantes e equídeos. Vol.2, p.356-366, Santa Maria: Gráfica e Editora Palotti, 2007.

CÂMARA, A. C. L. **Deslocamento de abomaso no estado de Pernambuco: fatores de risco, aspectos clínicos, laboratoriais e avaliação terapêutica**. [Dissertação]. Brasília: Universidade Federal de Brasília; 129p. 2009.

COLTURATO, L. A. G.; THOMAZ, C. E.; SILVA, C. B. Deslocamento de abomaso em bovinos leiteiros: Revisão. **PUBVET** v.15, n.02, a754, p.1-9, Fev., 2021.

DIRKSEN, G. KRANKHEITEN, VERDAUUNGSORGANE, BAUCHWAND. In: Dirksen, G.; Grunder, H.D.; Stober, M. **Innere Medizin und Chirurgie des Rindes**. 5 ed. Stuttgart: Parey, Cap.6, p. 357-695. 2005.

DIVERS, T. J. & PEEK, S. *Rebhun's diseases of dairy cattle*. **Elsevier Health Sciences**. 2007.

FUELBER, A. J.; FUNKLER, P. L.; MARTINELLI, T.; NADAL, V. Deslocamento de abomaso à direita: Relato de caso. **PUBVET** v.14, n.12, a718, p.1-6, dez., 2020.

GORDO, R. I. N. **Contribuição para o estudo do deslocamento do abomaso numa exploração leiteira da região de Montemor-o-Velho**. In Faculdade de Medicina Veterinária: Vol. Master of. Universidade Técnica de Lisboa. 2009.

GUAGNINI, F. S. **Efeitos metabólicos, produtivos e reprodutivos da administração de drench em vacas leiteiras.** 2014. 53 f. Tese (Doutorado) - Curso de Medicina Veterinária, Universidade Federal do Rio Grande do Sul, Porto Alegre, 2014. Disponível em: [https://www.ufrgs.br/lacvet/site/wp-content/uploads/2014/12/disserta%C3%A7ao\\_Fabio.pdf](https://www.ufrgs.br/lacvet/site/wp-content/uploads/2014/12/disserta%C3%A7ao_Fabio.pdf). Acesso em: 22 out. 2020.

HASSE, Joane Louise. **Deslocamento de abomaso à direita com vólulo em bovino leiteiro na região de Garanhuns - PE: relato de caso.** 2017. 40 f. TCC (Graduação) - Curso de Medicina Veterinária, Universidade Federal de Santa Catarina, Garanhuns, 2017.

HENDRICKSON, D. A. (2010). **Técnicas cirúrgicas em grandes animais.** Guanabara Koogan. Vol. 1, p. 238 p.

KASS, M., ARIKO, T., SAMARÛTEL, J., LING, K., JAAKSON, H., KAART, T., ARNEY, D., KÄRT, O., OTS, M., Long-term oral drenching of crude glycerol to primiparous dairy cows in early lactation. **Animal Feed Science and Technology** 184, 58-66. 2013.

MARQUES, T. O., SÁ, M. A. F., PEREIRA, N. B. A., GALVÃO, A., & ROCHA, F. S. (2016). **Deslocamento de abomaso à esquerda em bovinos de leite no sul de Minas Gerais – relato de quatro casos.** Revista Científica de Medicina Veterinária, 27, 1–10.

NIEHAUS, A. J. Surgery of the abomasum. **Vet. Clin. North Am., Food Anim. Pract.**, v.24, n.2, p.349-358, 2008.

PATELLI, E. M. (2014). **Deslocamento do abomaso à esquerda em bovinos leiteiros: da etiologia ao diagnóstico.** In Faculdade de Medicina e Veterinária: Vol. Graduação. Universidade Estadual de São Paulo.

PEEK, S. F.; DIVERS, T. J. **Rebhun's Diseases of Dairy Cattle.** 3. ed. Missouri: Elsevier, 849 p. 2018.

RADOSTITS, O. M., GAY, C. C., HINCHCLIFF, K. W., CONSTABLE, P. D. **Veterinary medicine: a textbook of the diseases of cattle, horses, sheep, pigs and goats** (10th ed., pp. 324; 353-367) Edingurg: W.B. Saunders. 2007.

RADOSTITS, O. M., GAY, C. C., BLOOD, D. C., HINCHCLIFF, K. W. & MCKENZIE, R. A. **Clínica Veterinária: um tratado de doenças dos bovinos, ovinos, suínos, caprinos e equinos.** Guanabara Koogan, Rio de Janeiro. 2010.

RIET-CORREA, F. *et al.* **Doenças de Ruminantes e Equídeos.** Santa Maria: Pallotti. 3ª ed., v.2, p. 356-366. 2007.

ROHRBACH, B.W., CANNEDY, A.L.; FREEMAN, K.; SLENNING, B.D. Risk factors for abomasal displacement in dairy cows. **Journal Am. Vet. Med. Association**, v. 214, p.1660–1663, 1999.

SANGALETTI, I. **Deslocamento do abomaso à direita em bovino de raça leiteira – Relato de caso.** 35p. Trabalho de conclusão de curso, graduação Medicina Veterinária – Universidade Federal de Santa Catarina. 2019.

SANTAROSA, B. P. **Deslocamento de abomaso em vacas leiteiras**. Monografia Graduação em Medicina Veterinária. Universidade Estadual Júlio de Mesquita Filho. Botucatu/SP. 27 p. 2010.

SMITH, D. F. **Treatment of left displacement of abomasum: Part 1**. Comp. Cont. Educ. Pract. Vet., v.3, p.415-423, 1982.

TRENT, A. M. Surgery of the Abomasum. In S. L. Fubini, & N. G. Ducharme (Eds.), **Farm Animal Surgery** (pp. 196-202). St. Louis: Saunders. 2004.