

RUPTURA ESPLÊNICA EM VACA HOLANDESA ESTABULADA NO MUNICÍPIO DE CASCALHO RICO – MG NO ANO DE 2024: RELATO DE CASO

Vitoria Cristina Gomes Pena da Cruz¹
Cláudio Costa²
Laryssa Freitas Ribeiro³

RESUMO

A ruptura esplênica traumática em bovinos é considerada uma condição rara e frequentemente fatal, associada principalmente a traumatismos abdominais severos, resultando em hemorragia interna aguda e choque hipovolêmico. O presente trabalho teve como objetivo relatar o caso de ruptura esplênica em vaca da raça Holandesa mantida em sistema intensivo de produção leiteira no município de Cascalho Rico, Minas Gerais, no ano de 2024. O animal apresentou sinais clínicos inespecíficos, incluindo apatia, redução no consumo alimentar e diminuição da ruminação, identificados principalmente por meio de sistema eletrônico de monitoramento comportamental. O óbito ocorreu de forma súbita durante o deslocamento para ordenha. À necropsia observou-se hemoperitônio severo, extensas áreas hemorrágicas na cavidade abdominal e ruptura da porção dorsal do baço, associada à destruição do parênquima esplênico. Posteriormente, imagens do sistema de monitoramento da propriedade demonstraram que o animal havia sofrido uma queda durante a madrugada anterior ao óbito, confirmando o caráter traumático da lesão. Os achados reforçam a importância da necropsia como ferramenta diagnóstica em casos de morte súbita em bovinos, bem como evidenciam a relevância dos sistemas automatizados de monitoramento para identificação precoce de alterações fisiológicas e comportamentais em rebanhos leiteiros intensivos.

Palavras-chave: bovinocultura leiteira; hemoperitônio; necropsia; ruptura esplênica; trauma abdominal.

ABSTRACT

Traumatic splenic rupture in cattle is considered a rare and frequently fatal condition, mainly associated with severe abdominal trauma, resulting in acute internal hemorrhage and hypovolemic shock. This study aimed to report a case of splenic rupture in a Holstein cow raised under an intensive dairy production system in the municipality of Cascalho Rico, Minas Gerais, Brazil, in 2024. The animal presented nonspecific clinical signs, including apathy, reduced feed intake, and decreased rumination, mainly identified through an electronic behavioral monitoring system. Sudden death occurred during movement to milking. Necropsy revealed severe hemoperitoneum, extensive hemorrhagic areas within the abdominal cavity, and rupture of the dorsal portion of the spleen associated with destruction of the splenic parenchyma. Subsequently, images obtained from the farm monitoring system demonstrated that the animal had suffered a fall during the previous night, confirming the

-
1. Graduada em Medicina Veterinária (Centro Universitário Mário Palmério – UNIFUCAMP / Monte Carmelo – MG)
 2. Professor orientador, graduado em Medicina Veterinária, mestre pela Universidade Federal de Uberlândia (UFU). Professor de Medicina Veterinária do Centro Universitário Mário Palmério - UNIFUCAMP/Monte Carmelo-MG (qualysconsultoria2020@gmail.com)
 3. Graduada em Medicina Veterinária, mestre e doutora em Medicina Veterinária (Universidade Estadual Paulista - UNESP/Jaboticabal-SP). Professora de Medicina Veterinária do Centro Universitário Mário Palmério - UNIFUCAMP/Monte Carmelo-MG (laryssaribeiro84@gmail.com)

traumatic nature of the lesion. The findings reinforce the importance of necropsy as a diagnostic tool in cases of sudden death in cattle and highlight the relevance of automated monitoring systems for the early identification of physiological and behavioral alterations in intensive dairy herds.

Keywords: *abdominal trauma; dairy cattle; hemoperitoneum; necropsy; splenic rupture.*

INTRODUÇÃO

A pecuária leiteira representa uma das atividades mais relevantes do agronegócio mundial, exercendo papel fundamental na segurança alimentar, geração de renda e desenvolvimento socioeconômico rural. Segundo dados da Organização das Nações Unidas para Alimentação e Agricultura (FAO), a produção mundial de leite ultrapassou 930 milhões de toneladas em 2023, evidenciando a importância estratégica do setor para a economia global (FAO, 2023). No Brasil, a bovinocultura leiteira ocupa posição de destaque, sendo o país um dos maiores produtores mundiais de leite, com produção superior a 34 bilhões de litros anuais, conforme dados do Instituto Brasileiro de Geografia e Estatística (IBGE, 2023).

Os avanços tecnológicos aplicados aos sistemas de produção leiteira permitiram maior eficiência produtiva e melhoria no manejo animal. Entre os principais modelos utilizados atualmente destaca-se o sistema *Compost Bedded Pack Barn* (CBPB), também denominado *Compost Barn*, caracterizado pela permanência dos animais em ambiente coberto contendo cama orgânica composta geralmente por serragem, maravalha ou palhada vegetal (BLACK et al., 2013). Esse sistema promove melhorias relacionadas ao conforto térmico, bem-estar animal e produtividade leiteira, além de contribuir para redução de problemas locomotores e sanitários (EMBRAPA, 2022).

Apesar dos benefícios produtivos proporcionados pelos sistemas intensivos, a elevada densidade animal e a permanência constante em instalações confinadas favorecem a ocorrência de enfermidades infecciosas, metabólicas e traumáticas. Entre os principais problemas sanitários observados na bovinocultura leiteira destacam-se mastites, doenças respiratórias, distúrbios digestivos, afecções podais e traumatismos físicos decorrentes de manejo inadequado, escorregões, quedas e colisões contra estruturas metálicas (SILVA; RIBEIRO; MORAES, 2018).

Os traumatismos em bovinos leiteiros representam importante causa de perdas econômicas, comprometendo o bem-estar animal, a produção leiteira e a longevidade produtiva do rebanho. Lesões traumáticas podem desencadear fraturas, hematomas, lacerações musculares, hemorragias internas e ruptura de órgãos abdominais, frequentemente culminando em óbito súbito (FERREIRA; COSTA, 2020). Dentre os órgãos acometidos, o

baço possui elevada relevância clínica devido à sua intensa vascularização e importante atuação no sistema imunológico e hematopoiético (MOHAMED; GABRIEL; SANTOS, 2019).

A ruptura esplênica em bovinos é considerada uma condição rara, porém extremamente grave, geralmente associada a traumatismos severos, distensão abdominal intensa, acidentes durante manejo ou lesões vasculares (SMITH, 2020). O rompimento da cápsula esplênica resulta em hemorragia intra-abdominal aguda, promovendo rápida perda sanguínea e desenvolvimento de choque hipovolêmico fatal (MCGAVIN; ZACHARY, 2017).

Os sinais clínicos associados à ruptura esplênica são frequentemente inespecíficos e incluem apatia, anorexia, taquipneia, diminuição da ruminação, intolerância ao exercício e morte súbita, dificultando o diagnóstico clínico em vida (RADOSTITS et al., 2021). Dessa forma, a necropsia torna-se fundamental para determinação da causa mortis e compreensão dos mecanismos fisiopatológicos envolvidos.

Diante da baixa frequência de relatos envolvendo ruptura esplênica traumática em bovinos leiteiros, o presente trabalho teve como objetivo relatar um caso de ruptura esplênica em vaca Holandesa estabulada no município de Cascalho Rico/MG no ano de 2024.

MATERIAIS E MÉTODOS

No dia 17 de setembro de 2024, às 11h30min, o médico veterinário responsável técnico por uma propriedade leiteira localizada no município de Cascalho Rico, Minas Gerais, foi acionado via aplicativo de mensagens instantâneas por um colaborador da fazenda, relatando alteração clínica apresentada pelo animal de identificação nº 221, uma vaca da raça Holandesa, grau de sangue PC1, nascida em 25/06/2022, com parto registrado em 17/12/2023 e inseminação artificial realizada em 08/02/2024.

Segundo informações fornecidas pelo colaborador, o animal apresentava apatia, redução no consumo alimentar, marcha lenta e aspecto abdominal retraído durante o deslocamento para o setor de resfriamento pré-ordenha. Durante o contato remoto, o médico veterinário questionou sobre consistência das fezes, aspecto das mucosas, presença de secreções nasais e produção leiteira da primeira ordenha do dia. Entretanto, o responsável informou não haver alterações clínicas evidentes além da diminuição do apetite e comportamento apático. Em razão da ausência de sinais clínicos específicos, optou-se inicialmente apenas pelo monitoramento evolutivo do quadro clínico.

A propriedade utilizava sistema eletrônico de monitoramento comportamental individual por colares inteligentes, responsáveis pelo acompanhamento contínuo de

RUPTURA ESPLÊNICA EM VACA HOLANDESA

parâmetros fisiológicos e comportamentais dos animais, incluindo ruminação, atividade física, tempo de ócio, ingestão alimentar e frequência respiratória. Segundo Maltz e Antler (2021), tecnologias de monitoramento automatizado auxiliam significativamente na identificação precoce de alterações clínicas em rebanhos leiteiros intensivos.

Ao longo do restante do dia 17/09/2024 não houve novo contato por parte da equipe da fazenda. Contudo, no dia 18/09/2024, por volta das 19h00min, durante o deslocamento para a terceira ordenha do dia, o animal apresentou queda súbita seguida de movimentos convulsivos e óbito imediato, conforme relato do colaborador responsável pelo manejo naquele momento.

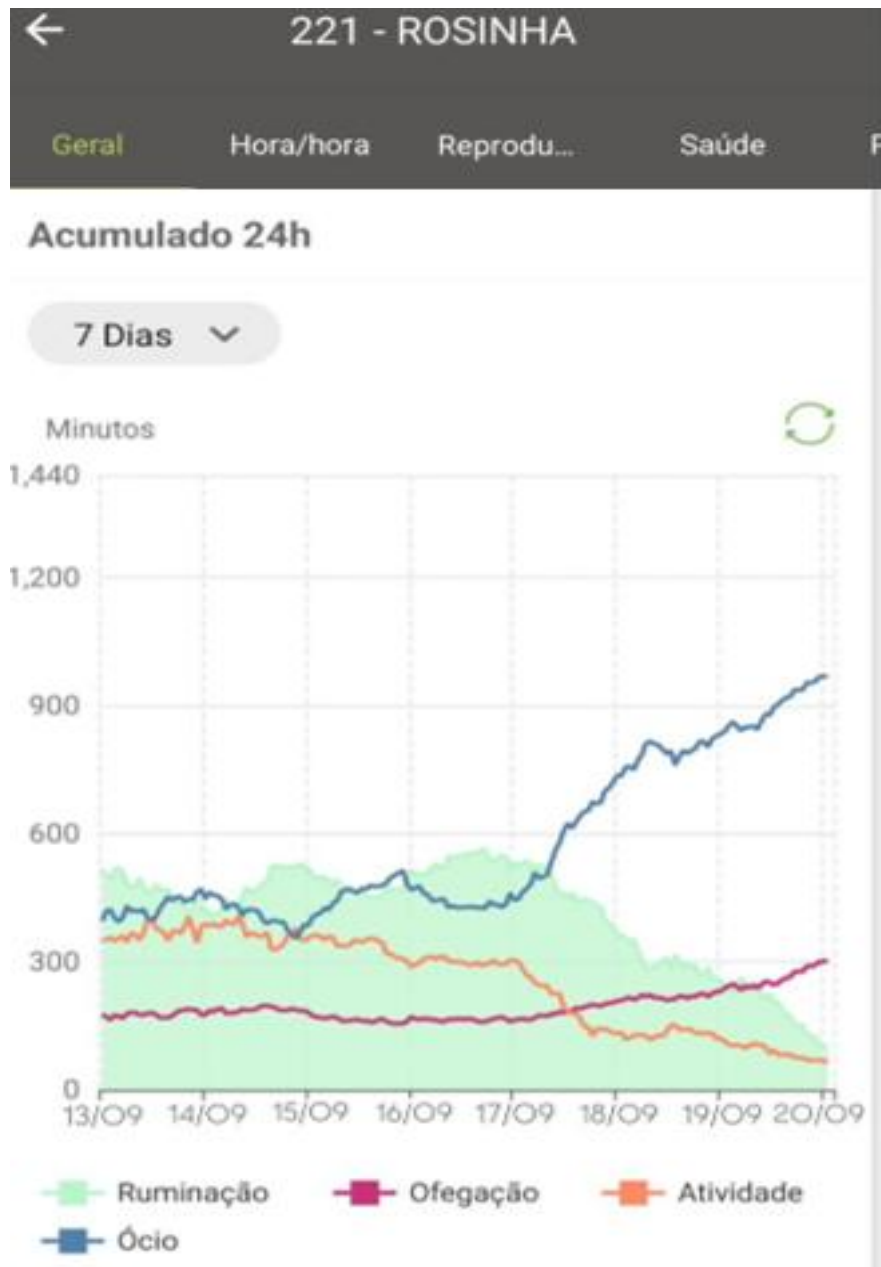
Devido ao horário avançado, a necropsia foi programada para a manhã do dia 19/09/2024. Durante o exame post mortem realizou-se inspeção externa completa seguida de abertura sistemática das cavidades torácica e abdominal. Avaliaram-se os órgãos internos quanto à presença de alterações hemorrágicas, inflamatórias, traumáticas ou degenerativas.

Posteriormente, foram analisados os registros do sistema de monitoramento eletrônico da propriedade, visando correlacionar os dados fisiológicos do animal com a evolução clínica observada antes do óbito.

RESULTADOS E DISCUSSÃO

Os dados obtidos pelo colar de monitoramento demonstraram alterações importantes nas horas que antecederam o óbito do animal. Observou-se queda acentuada na ruminação, aumento significativo no tempo de ócio, redução da atividade metabólica e elevação da frequência respiratória a partir da madrugada do dia 17/09/2024 (Figura 1). Segundo Bewley (2018), alterações comportamentais relacionadas à ruminação e atividade física representam importantes indicadores precoces de dor, desconforto e enfermidades sistêmicas em bovinos leiteiros.

Figura 1. Parâmetros fisiológicos da vaca 221 no colar de monitoramento, indicando tempo ruminação, de ócio, atividade física e ofegação.



Fonte: Acervo do autor (2024).

Inicialmente, os sinais clínicos inespecíficos observados sugeriam possíveis distúrbios digestivos, incluindo acidose ruminal e indigestão vaginal. A acidose metabólica em bovinos leiteiros ocorre principalmente em animais submetidos a dietas ricas em carboidratos altamente fermentáveis, desencadeando acúmulo de ácido láctico, redução do pH ruminal e comprometimento sistêmico (EMBRAPA, 2020). Já a indigestão vaginal promove alteração da

RUPTURA ESPLÊNICA EM VACA HOLANDESA

motilidade gastrointestinal, ocasionando distensão abdominal, anorexia e redução da ruminação (CONSTABLE et al., 2017).

Outra hipótese diagnóstica considerada foi o timpanismo agudo. Segundo Smith (2020), a distensão severa do rúmen pode comprometer o retorno venoso e desencadear colapso cardiovascular agudo, especialmente em casos de evolução rápida. Entretanto, a ausência de distensão abdominal significativa e de alterações compatíveis durante a necropsia permitiu descartar essa possibilidade.

Durante a avaliação externa do cadáver observou-se condição corporal adequada, sem evidências de escoriações, fraturas ou hematomas superficiais (Figura 2). Entretanto, verificou-se presença de secreção sanguinolenta associada a conteúdo alimentar nas narinas (Figura 3), achado frequentemente relacionado à insuficiência cardiorrespiratória terminal e morte súbita (MCGAVIN; ZACHARY, 2017).

Figura 2: Avaliação da condição externa do animal no pós morte.



Fonte: Acervo do autor (2024).

Figura 3: Avaliação externa da cabeça, principalmente as narinas, com observação de secreção sanguinolenta



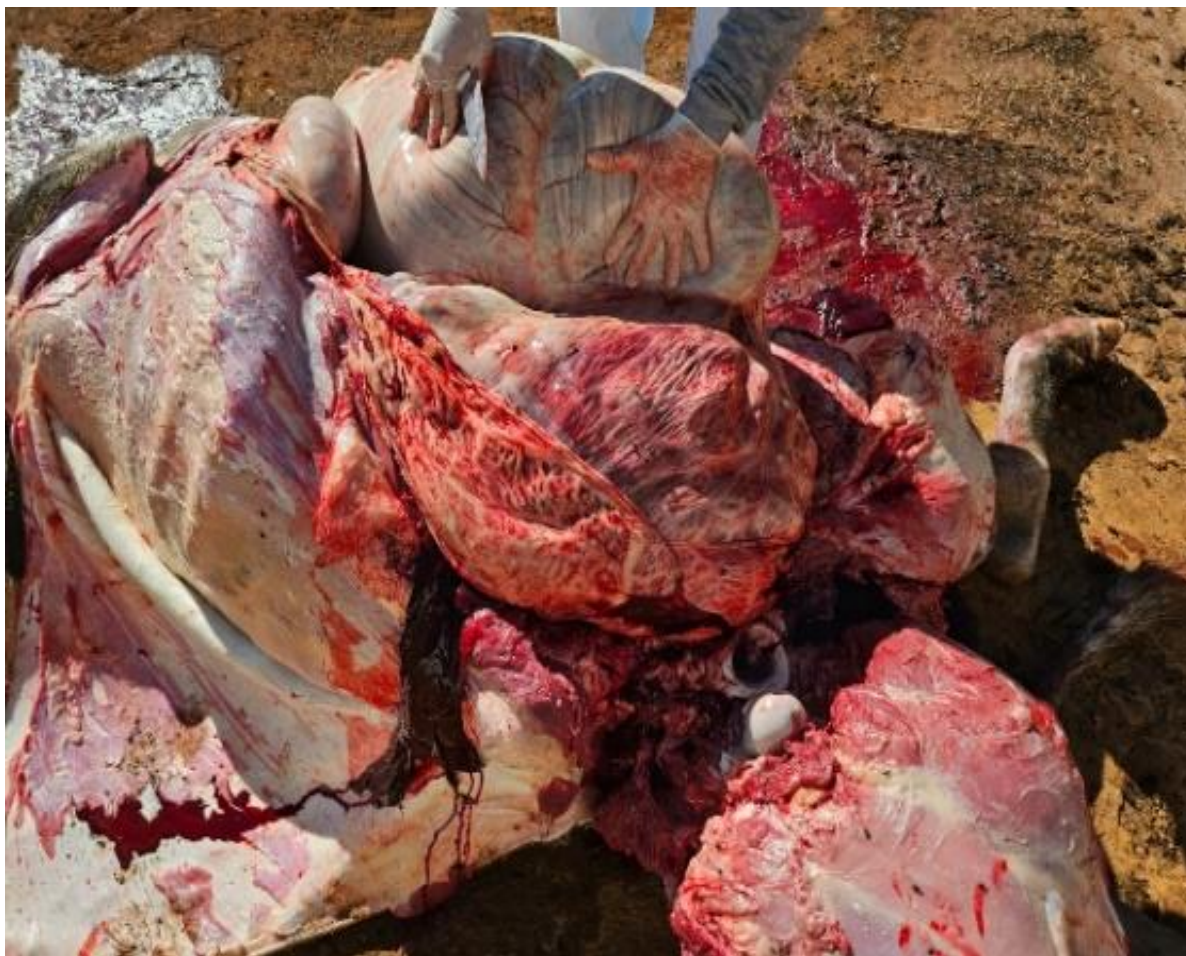Fonte: Acervo do autor (2024).

Inicialmente também foram considerados diagnósticos diferenciais relacionados a doenças clostridiais, especialmente enterotoxemias causadas por *Clostridium perfringens*. Segundo Lobato et al. (2006), enfermidades clostridiais frequentemente cursam com morte súbita, hemorragias internas e evolução hiperaguda em bovinos. Contudo, a ausência de necrose muscular, enfisema subcutâneo e alterações compatíveis com mionecrose permitiu descartar clostridiose como causa principal do óbito.

Durante a abertura da cavidade abdominal observou-se extenso hemoperitônio, caracterizado por grande quantidade de sangue livre e coágulos distribuídos por toda a cavidade peritoneal (Figura 4). De acordo com McGavin e Zachary (2017), hemorragias intra-abdominais extensas são frequentemente observadas em casos de ruptura de órgãos altamente vascularizados ou grandes vasos sanguíneos.

RUPTURA ESPLÊNICA EM VACA HOLANDESA

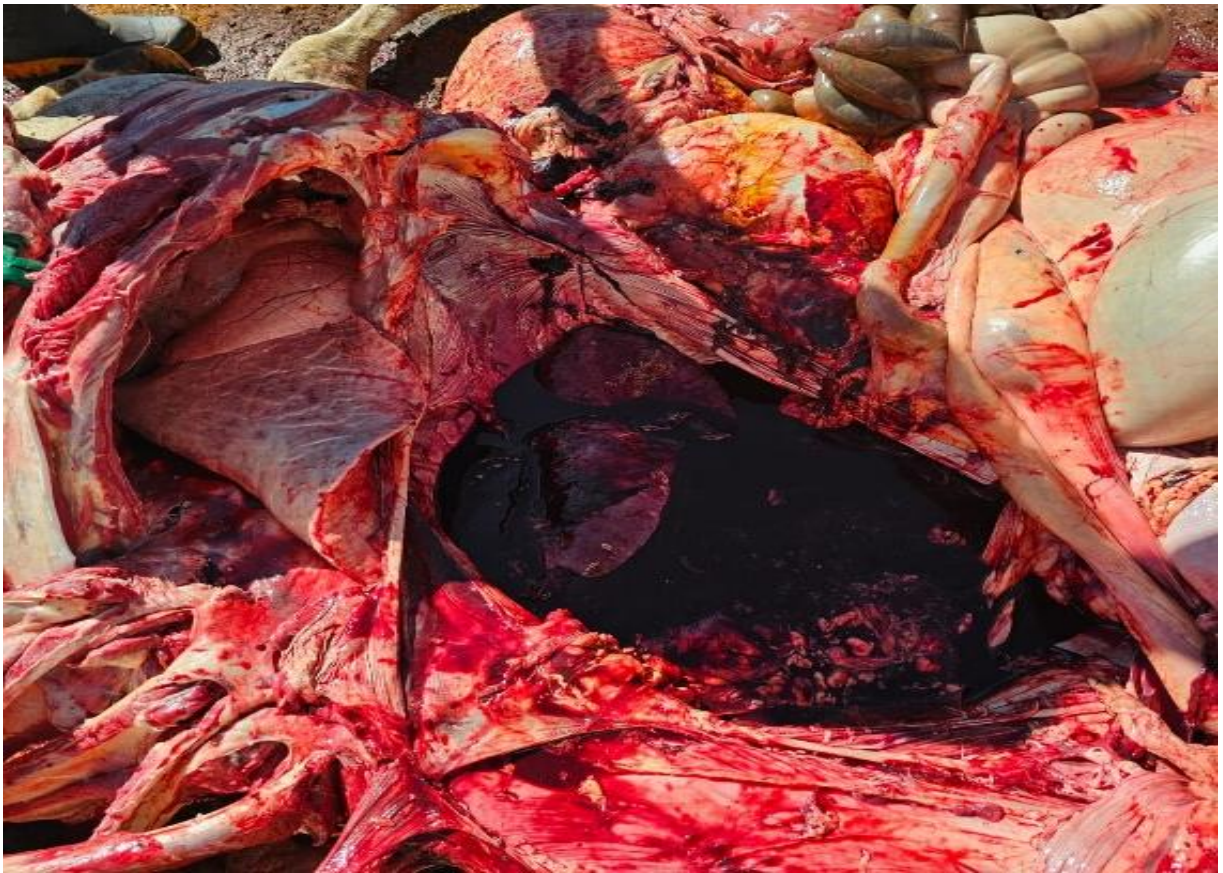Figura 4: Cavidade abdominal mostrando peritônio hemorrágico e sangue em todo espaço.



Fonte: Acervo do autor (2024).

A intensa hemorragia observada inicialmente (Figura 5) levantou suspeita de ruptura de aorta abdominal ou aneurisma vascular. Segundo Smith (2020), aneurismas arteriais em bovinos podem ocasionar hemorragia maciça e choque hemorrágico fulminante. Entretanto, após remoção dos pré-estômagos e inspeção detalhada da cavidade abdominal, identificou-se que a origem do sangramento estava associada ao baço.

Figura 5: Cavidade abdominal apresentando superfície serosa dos órgãos embebidas por hemoglobina e cavidade contendo coágulos.

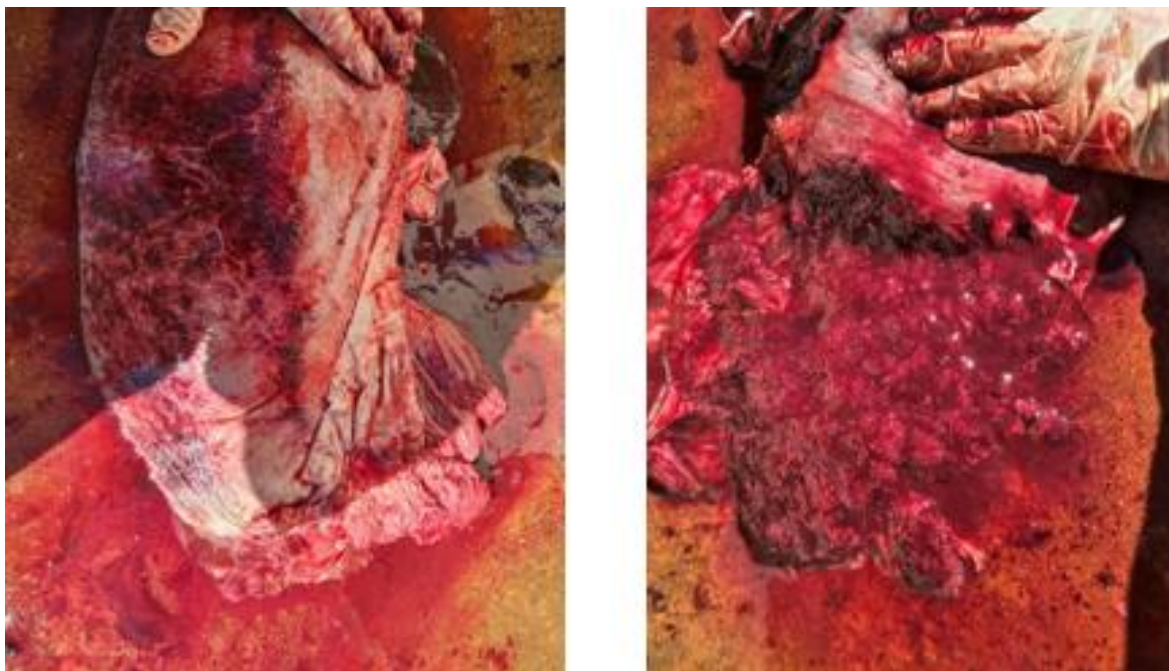


Fonte: Acervo do autor (2024).

O órgão apresentava-se aumentado de volume, extremamente friável e com ruptura extensa da cápsula e do parênquima esplênico na região dorsal. À compressão observava-se extravasamento abundante de sangue e fragmentos teciduais, evidenciando destruição severa do órgão (Figuras 8). Essas alterações são compatíveis com ruptura esplênica traumática aguda seguida de hemorragia interna maciça (RADOSTITS et al., 2021).

RUPTURA ESPLÊNICA EM VACA HOLANDESA

Figura 8. Imagens do baço apresentando hemorragias multifocais.



Fonte: Acervo do autor (2024).

A ruptura esplênica em bovinos é considerada incomum devido à localização anatômica relativamente protegida do órgão, situado cranialmente no antímero esquerdo da cavidade abdominal e parcialmente protegido pelas costelas e pelo rúmen (DYCE; SACK; WENSING, 2019). Em levantamento anatomopatológico realizado por Perosa et al. (2022), apenas 1,15% dos bovinos necropsiados apresentaram ruptura esplênica, demonstrando a baixa frequência dessa condição.

Posteriormente, ao analisar as imagens do sistema de videomonitoramento da propriedade, identificou-se que o animal havia sofrido uma queda significativa na pista de alimentação durante a madrugada anterior ao óbito. O trauma sofrido provavelmente promoveu ruptura imediata ou progressiva do parênquima esplênico, desencadeando hemorragia interna contínua.

O baço é um órgão altamente vascularizado, responsável pelo armazenamento sanguíneo e filtração de células sanguíneas. Dessa forma, sua ruptura promove rápida perda de grandes volumes de sangue para a cavidade abdominal, ocasionando choque hipovolêmico e insuficiência circulatória aguda (MOHAMED; GABRIEL; SANTOS, 2019).

Os sinais fisiológicos registrados pelo colar eletrônico corroboraram diretamente a evolução do quadro hemorrágico. A redução da ruminação, aumento do tempo de ócio e elevação da frequência respiratória são compatíveis com dor abdominal intensa, hipóxia

tecidual e deterioração hemodinâmica progressiva (BEWLEY, 2018). Assim, os sistemas automatizados de monitoramento demonstraram elevada importância na identificação precoce de alterações clínicas em animais submetidos a sistemas intensivos de produção.

CONCLUSÃO

A ruptura esplênica traumática diagnosticada neste relato resultou em hemorragia intra-abdominal severa e choque hipovolêmico fatal, culminando em morte súbita do animal. Os achados de necropsia foram fundamentais para determinação da causa mortis, permitindo descartar enfermidades infecciosas e metabólicas inicialmente consideradas como diagnósticos diferenciais. A análise posterior das imagens de monitoramento confirmou que o trauma sofrido durante queda na pista de alimentação foi o principal fator desencadeante da ruptura esplênica.

Além disso, o presente relato destaca a relevância dos sistemas eletrônicos de monitoramento comportamental na detecção precoce de alterações fisiológicas e clínicas em bovinos leiteiros submetidos a sistemas intensivos de produção.

REFERÊNCIAS BIBLIOGRÁFICAS

BEWLEY, J. Precision dairy farming technologies for improving animal monitoring and management. *Veterinary Clinics of North America: Food Animal Practice*, Philadelphia, v. 34, n. 2, p. 373-386, 2018.

BLACK, J.; O'DONNELL, D.; TAYLOR, R. Compost bedded pack barn systems and dairy cattle welfare. *Journal of Dairy Science*, Champaign, v. 96, n. 10, p. 689-698, 2013.

CONSTABLE, P. D. et al. *Veterinary medicine: a textbook of the diseases of cattle, horses, sheep, pigs and goats*. 11. ed. St. Louis: Elsevier, 2017.

DYCE, K. M.; SACK, W. O.; WENSING, C. J. G. *Tratado de anatomia veterinária*. 5. ed. Rio de Janeiro: Elsevier, 2019.

EMBRAPA GADO DE LEITE. *Acidose metabólica em bovinos leiteiros: diagnóstico e controle*. Juiz de Fora: Embrapa, 2020.

RUPTURA ESPLÊNICA EM VACA HOLANDESA

EMBRAPA GADO DE LEITE. Compost Barn: tecnologias para melhoria da produção leiteira. Juiz de Fora: Embrapa, 2022.

FAO – FOOD AND AGRICULTURE ORGANIZATION OF THE UNITED NATIONS. Dairy market review 2023. Rome: FAO, 2023.

FERREIRA, L. P.; COSTA, M. D. Lesões e traumatismos em bovinos leiteiros: impacto produtivo e sanitário. Revista Brasileira de Veterinária, Rio de Janeiro, v. 72, n. 5, p. 243-251, 2020.

IBGE – INSTITUTO BRASILEIRO DE GEOGRAFIA E ESTATÍSTICA. Produção da pecuária municipal 2022. Rio de Janeiro: IBGE, 2023.

LOBATO, F. C. F. et al. Clostridioses dos bovinos. Belo Horizonte: FEPMVZ, 2006.

MALTZ, E.; ANTLER, A. Precision dairy farming technologies and health monitoring in dairy cattle. Animal Frontiers, Champaign, v. 11, n. 1, p. 23-29, 2021.

MCGAVIN, M. D.; ZACHARY, J. F. Bases da patologia em veterinária. 6. ed. Rio de Janeiro: Elsevier, 2017.

MOHAMED, A. M.; GABRIEL, T. W.; SANTOS, F. S. Função esplênica e resposta imunológica em bovinos. Journal of Veterinary Medicine, London, v. 18, n. 2, p. 67-75, 2019.

PEROSA, A. G. et al. Levantamento anatomopatológico de doenças em bovinos, ovinos e suínos entre 2013 e 2022. Pesquisa Veterinária Brasileira, Rio de Janeiro, v. 42, e07122, 2022.

RADOSTITS, O. M. et al. Clínica veterinária: um tratado de doenças dos bovinos, ovinos, suínos, caprinos e equinos. 10. ed. Rio de Janeiro: Guanabara Koogan, 2021.

CRUZ, V. C. G. P.; COSTA, C.; RIBEIRO, L. F.;

SILVA, P. B.; RIBEIRO, A. C.; MORAES, F. C. Acidentes e traumatismos em bovinos leiteiros. Revista Brasileira de Pecuária, Brasília, v. 52, n. 6, p. 150-159, 2018.

SMITH, B. P. Large animal internal medicine. 6. ed. St. Louis: Elsevier, 2020.